



## CASE REPORT

# Accessory mental foramen: findings of cone-beam computed tomography

*E.Alper Sinanoğlu<sup>1</sup>, DDS, PhD, Fatih Mehmet Coşkunes<sup>2</sup>, DDS, PhD, Bahadır Kan<sup>2</sup>, DDS, PhD, Ayşe Burcu Altan<sup>3</sup>, DDS, PhD*

<sup>1</sup>Department of Radiology, Faculty of Dentistry, University of Kocaeli, Kocaeli, Turkey.

<sup>2</sup>Department of Oral and Maxillofacial Surgery, Faculty of Dentistry, University of Kocaeli, Kocaeli, Turkey.

<sup>3</sup>Department of Orthodontics, Faculty of Dentistry, University of Kocaeli, Kocaeli, Turkey.

## ARTICLE INFO

### Article history:

Received: 14 February-2014

Accepted: 10-August-2014

### Keywords:

Mental foramen,  
accessory mental foramen,  
cone-beam computed tomography

## ABSTRACT

Accessory mental foramen (AMF) is defined as the foramens other than the principle foramen in mental foramen field. Localization and the number of variations that vary by race and ethnic group have been reported. The use of cone-beam computed tomography in assessment of AMF provides the opportunity to evaluate the cross-sectional and three-dimensional reconstructions of field. CBCT findings of AMF detected in a 23 years of female patient is presented in this report.

Bu makale yazarlarından hiçbirinin makalede bahsi geçen konu veya malzemeyle ilgili herhangi bir ilişkisi, bağlantısı veya parasal çıkar durumu söz konusu değildir.

Correspondence author at: Fatih Mehmet COŞKUNSES, Kocaeli University, Faculty of Dentistry, Oral and Maxillofacial Surgery, Yuvacık Campus Akçakese Sokak No: 5, Yuvacık İzmit, Kocaeli, Turkey, Tel: 0262 344 22 22, Fax: 0262 344 21 09. E-mail: fcoskunes@gmail.com



## VAKA RAPORU

# Aksesuar mental foramen: Konik ışınlı bilgisayarlı tomografi bulguları

*E.Alper Sinanoğlu<sup>1</sup>, DDS, PhD, Fatih Mehmet Coşkunes<sup>2</sup>, DDS, PhD, Bahadır Kan<sup>2</sup>, DDS, PhD, Ayşe Burcu Altan<sup>3</sup>, DDS, PhD*

<sup>1</sup>Kocaeli Üniversitesi, Diş Hekimliği Fakültesi, Ağız, Diş ve Çene Radyolojisi Anabilim Dalı Kocaeli, Türkiye

<sup>2</sup>Kocaeli Üniversitesi Diş Hekimliği Fakültesi Ağız Diş ve Çene Cerrahisi Anabilim Dalı Kocaeli, Türkiye

<sup>3</sup>Kocaeli Üniversitesi, Diş Hekimliği Fakültesi, Ortodonti Anabilim Dalı, Kocaeli, Türkiye

## M A K A L E B İ L G İ

### Makale geçmişi:

Alınan: 14-February-2014

Kabul: 10-August-2014

### Anahtar Kelimeler:

Mental foramen,  
accessory mental foramen,  
cone-beam computed tomography

## Ö Z E T

Aksesuar mental foramen (AMF), MF bölgesinde, MF'in birden fazla olması durumunda asıl foramenin dışındaki diğer foramenler olarak tanımlanmıştır. AMF'in lokalizasyon ve sayı varyasyonlarının ırk ve etnik yapıya göre farklılık gösterdiği rapor edilmiştir. Bu anatomik varyasyonun değerlendirilmesinde konik ışınlı bilgisayarlı tomografi kullanımı, ilgili alanın 3 boyutlu rekonstrüksiyonlarına ve kesitsel olarak değerlendirilmesine olanak sağlamaktadır. Bu çalışmada 23 yaşındaki kadın hastada tespit edilen AMF olgusuna ait KIBT bulguları sunulmaktadır.

Bu makale yazarlarından hiçbirinin makalede bahsi geçen konu veya malzemeyle ilgili herhangi bir ilişkisi, bağlantısı veya parasal çıkar durumu söz konusu değildir.

Correspondence author at: Fatih Mehmet Coşkunes, Kocaeli University, Faculty of Dentistry, Oral and Maxillofacial Surgery, Yuvacık Campus Akçakese Sokak No: 5, Yuvacık İzmit, Kocaeli, Turkey, Tel: 0262 344 22 22, Fax: 0262 344 21 09. Email: fcoskunes@gmail.com

## GİRİŞ

Mental foramen (MF) bölgesi nörovasküler komplikasyonların engellenmesi açısından invaziv cerrahi prosedürler öncesi dikkatle değerlendirilmesi gereken bir alandır. Çeşitli osteotomi operasyonlarının yanında implant operasyonlarının yaygınlaşması ile bölgenin daha detaylı incelenmesine ihtiyaç duyulmaktadır. MF'in lokalizasyon ve sayı varyasyonlarının ırk ve etnik yapıya göre farklılık gösterdiği rapor edilmiştir. MF'in hiç mevcut olmaması çok nadir bir durumken<sup>1</sup> birden fazla sayıda olması da durumu daha sık olmakla beraber nadir bir varyasyon olarak karşımıza çıkmaktadır.<sup>2</sup>

Aksesuar mental foramen, (AMF) MF bölgesinde, MF'in birden fazla olması durumunda asıl foramenin dışındaki diğer foramenler olarak tanımlanmıştır.<sup>3</sup> MF değerlendirilmesi için yapılan çalışmalarda konik ışınli bilgisayarlı tomografi (KIBT) kullanımı, ilgili alanın 3 boyutlu rekonstrüksiyonlarına ve kesitsel olarak değerlendirilmesine olanak sağlamaktadır. Bu durum sonucunda daha önce 2 boyutlu radyografi ile ve kuru kemik mandibulasında yapılmış olan çalışmalara farklı bir perspektiften bakmak mümkündür.

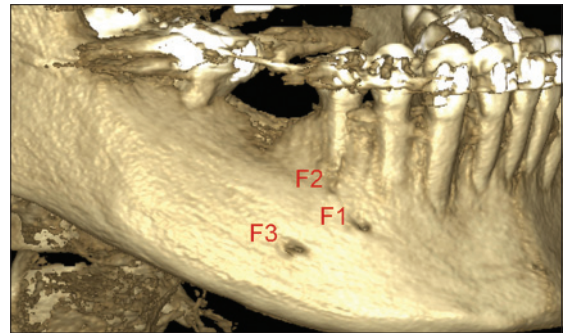
AMF görüntülemesinde kullanılan teknikler değerlendirildiğinde 2 boyutlu radyografilerde daha çok anatomik yapıların süperpozisyonuna bağlı veya AMF çaplarının küçük olmasına bağlı radyografide görüntü vermeme durumu söz konusu olabilir.<sup>4,5</sup> BT ile retrospektif çalışmalar yapılmış ve kesitsel olarak mandibulanın değerlendirilmesinin önemi ortaya konmuştur. Şişman ve ark.<sup>6</sup> 3 boyutlu rekonstrüksiyonların AMF teşhisinde en iyi yöntem olduğunu öne sürmüşlerdir. Kalender ve ark.<sup>7</sup> yaptıkları çalışmada daha az doz ve 3 boyutlu rekonstrüksiyona imkan tanınması ile KIBT'nin AMF teşhisinde avantajlı olduğunu belirtmişlerdir.

Bu çalışmada 23 yaşındaki kadın hastada tespit edilen AMF olgusunun KIBT bulguları sunulmaktadır.

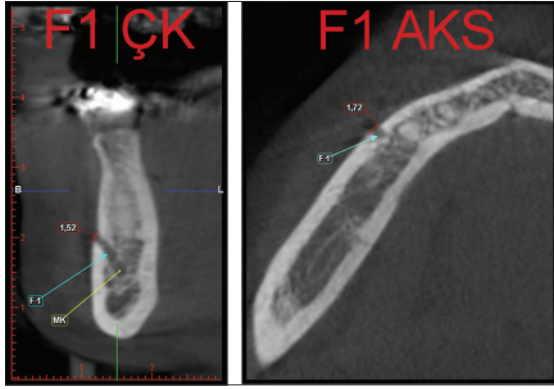
## Olgu Sunumu

Ortodontik tedavi görmekte olan ve mandibula sağ bölge implant planlaması amacıyla Ağız Diş ve Çene Radyolojisi Anabilim Dalına kemik boyut analizi yapılması için yönlendirilen 23 yaşındaki hastadan 0.2 mm voksel ile KIBT çekimi gerçekleştirildi (Planmeca Promax 3D Max, Planmeca Oy, Helsinki, Finlandiya). Yapılan radyografik değerlendirme esnasında sağ premolar bölgesinde bukkal korteks üzerinde 3 adet foramen tespit edildi. 3 boyutlu rekonstrüksiyon görüntülerinde belirgin olmak üzere aksiyel, koronal ve sagittal kesitler değerlendirildiğinde ilk foramen (F1) 44 ve 45 nolu dişler arasında, ikinci foramen (F2) daha yukarıda 45 nolu dişin apikali komşuluğunda ve üçüncü foramen (F3) ise diğer iki foramenin daha aşağıda 45 nolu dişin distalinde yer almaktaydı (Resim 1).

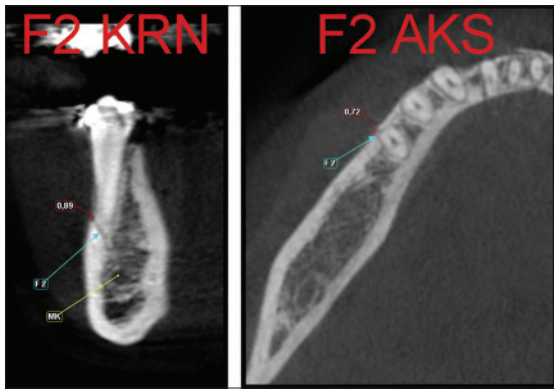
Çapraz kesit görüntüleri değerlendirildiğinde F1 ve F3'ün mandibular kanal ile devamlılık gösterdiği, F2'nin ise sadece bukkal korteks üzerinde yer aldığı tespit edildi, mandibulanın trabeküler yapısı içerisinde kanal ile devamlılığı izlenmedi (Resim 2-4).



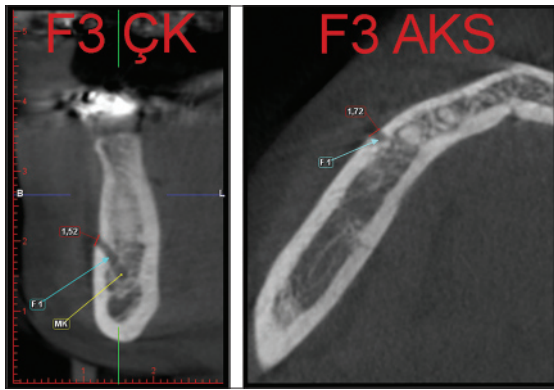
**Resim 1.** Her 3 foramenin (F1, F2, F3) beraber izlendiği 3 boyutlu rekonstrüksiyon görüntüsü.



**Resim 2.** F1 için çapraz ve aksiyel kesit üzerinde boyut ölçümleri (MK: Mandibular Kanal).



**resim 3.** F2 için koronal ve aksiyel kesit üzerinde boyut ölçümleri (MK: Mandibular Kanal).



**Resim 4.** F3 için çapraz ve aksiyel kesit üzerinde boyut ölçümleri (MK: Mandibular Kanal).

Foramenler çapraz kesit, koronal ve sagittal görüntülerden faydalanarak vertikal (v) ve horizontal (h) ebatlar açısından değerlendirildiğinde; F1 için 1.52 mm (v) x

1.72 mm (h) (Figür 2) ; F2 için 0.89 mm (v) x 0.72 mm (h) (Figür 3) ; F3 için 1.20 mm (v) x 1.17 mm (h) tespit edildi (Resim 4).

## Tartışma

AMF oluşumunun, mental foramen gelişimi henüz tamamlanmadan nervus mentalisin mandibulanın bukkal yüzüne geçerken dallara ayrılması sonucunda birden fazla foramen meydana gelmesi şeklinde olabileceği öne sürülmüştür.<sup>8</sup> Başka bir görüş ise inferior alveolar sinirin mental foramene ulaşmadan ayrı bir dal vermesiyle AMF'nin oluştuğunu iddia etmektedir.<sup>1</sup>

AMF'nin mandibular kanal ile devamlılık göstermesi durumu, bu varyasyonun tanımı yapılırken çeşitli araştırmacılar arasında görüş ayrılığına sebep olmuştur. Bazı araştırmacılar,mandibular kanalla devamlılık göstermeyen foramenleri beslenme kanalı olarak tanımlamıştır.<sup>5,8</sup> Diğer bir grup ise bu yapıların fasiyal arter ve mental sinir ile ilişkileri açısından devamlılık göstermeyi bir kriter olarak almamıştır. Fuakami ve ark.<sup>9</sup> kadavralar üzerinde yaptıkları spiral BT ve KIBT görüntülerinin histolojik olarak korele edildiği çalışmalarında radyolojik olarak mandibular kanalla devamlılık göstermese de bu foramenlerin bukkal perimandibular nörovaskülarizasyonda görevli olabileceğini belirtmişlerdir. Çalışmanın sonucunda bu durumda olan bazı foramenlerin, nervus mentalisle ilişkili olduğunu veya fasiyal, submental, bukkal bölgelerdeki arterlerin bukkal korteksten içeri tekrar giriş yaptıklarını rapor etmiştir. Bu açıdan bu tüm foramenleri aksesuar foramen, lokalizasyonu da dikkate alarak bukkal aksesuar foramen (BAF) olarak tanımlamışlardır. Bu tanımlama farklılıkları dikkate alınarak çalışmamızda mandibular kanalla devamlılık gösteren foramenler AMF, göstermeyen foramenler BAF olarak kabul edilmiştir. Bu olgu değerlendirilirken KIBT çekimi sonrası elde edilen ortogonal düzlemlere ek olarak çapraz kesit

görüntülerinden faydalanılarak F1 ve F3 için mandibular kanal ile devamlılık belirgin bir şekilde izlenmiş, F2 ise devamlılık göstermemiştir (Resim 2-4).

Yakın zamanda KIBT görüntüleme yöntemlerinin yaygınlaşmasıyla beraber AMF ile ilişkili literatürde daha fazla katkı olduğu gözlenmektedir. Bu çalışmalar incelendiğinde AMF görülme sıklığının cinsiyet ile anlamlı bir ilişkisi olmadığı gözlenmiştir.<sup>8,10</sup> Öte yandan, cinsiyet ve yaş kriterlerinden ziyade ırklar arasındaki farklılıkların daha anlamlı olabileceğini düşünülebilir. Yapılan çalışmalarda AMF Asya ve Afrika ırklarında daha fazla görülürken,<sup>11</sup> ülkemizde bu oran % 2 ve % 6.5 aralığında rapor edilmiştir.<sup>6,7,12,13</sup>

Ülkemizde MF'nin değerlendirildiği çalışmalarda lokalizasyonunun sıklıkla birinci ve ikinci premolar bölgesinde tespit edildiği bildirilmiştir.<sup>7,14,15</sup> Kalender ve ark.<sup>7</sup> yaptıkları çalışmada MF çapının vertikal olarak 1.0-7.0 mm aralığında, horizontal olarak 0.8-7.0 mm aralığında olduğu bildirmiştir AMF foramen çapının ise değişiklik gösterdiği ve genellikle mental foramen çapından küçük olduğu belirtilmiştir. Aynı çalışmada AMF'nin vertikal ve horizontal ebatlarını ortalama olarak 1.4 ve 1.6 mm şeklinde MF'den küçük olacak şekilde tespit edilmiştir. Bu olguda F1 ebatları diğerlerinden belirgin bir fark göstermemekle beraber, lokalizasyonu dikkate alınarak MF, mandibular kanalla devamlılık gösteren F3 AMF olarak kabul edilmiştir. F2 ise mandibular kanalla devamlılık göstermediği için BAF olarak kabul edilmiştir. F2 ve F3 ebatları F1 den küçük olarak ölçülmüştür.

Naitoh ve ark.<sup>8</sup> arařtırmalarında en sık AMF görülen bölge olarak MF'in distal-inferioru olduğunu bildirmişlerdir. Bununla birlikte Patil ve ark.<sup>10</sup> 300 KIBT olgusunu inceledikleri çalışmalarda 432 tane aksesuar foramen varlığından bahsetmişlerdir. Bu aksesuar foramenlerin

yerleşim sıklığını lingual-posterior, bukkal anterior, lingual-anterior ve bukkal-posterior olarak bildirmişlerdir. Neves ve ark.<sup>16</sup> benzer bir şekilde mandibular kanalla devamlılık gösteren ve lingual korteks üzerinde yer alan bir AMF olgusu rapor etmişlerdir. Kalender ve ark.<sup>7</sup> ise AMF'lerin sağ veya sol tarafta olmalarının istatistiki olarak anlamlı olmadığı bildirmekle beraber MF'e göre anterior-inferiora daha fazla görüldüğünü bildirmişlerdir. Olgumuzda AMF olarak kabul edilen F3, bukkal korteks üzerinde MF'e göre distal-inferiora yer almıştır.

### Sonuç

Preoperatif radyolojik değerlendirme safhasında MF ve varyasyonlarının doğru teşhisi, gerek bölgenin lokal anatomisinin doğru şekilde değerlendirilmesinde gerek cerrahi işlemler sırasında gelişebilecek nörovasküler komplikasyonların engellenmesi açısından klinik olarak önem taşıyan bir durumdur. Günümüzde KIBT kullanımının yaygınlaşması bu anatomik varyasyonların detaylı incelenmesini mümkün kılacaktır.

### REFERANSLAR

- 1 da Silva Ramos Fernandes LM, Capelozza AL, Rubira-Bullen IR. Absence and hypoplasia of the mental foramen detected in CBCT images: a case report. Surg Radiol Anat. 2011;33:731-734.
- 2 Matsumoto K, Araki M, Honda K. Bilateral absence of the mental foramen detected by cone-beam computed tomography. Oral Radiol 2013; 29:198-201.
- 3 Balcıođlu HA, Kocaelli H. Accessory mental foramen. North Am J Med Sci 2009; 1: 314-315.
- 4 Balcıođlu HA, Köse TE, Keklikođlu N, Tuna H, Erdem TL, Özcan İ. Anatomik

- Bir Varyasyon: Aksesuar Mental Foramen. İstanbul Üniversitesi Diş Hekimliği Fakültesi Dergisi. 2011; 45-2: 65-68.
- 5** Katakami K, Mishima A, Shiozaki K, Shimoda S, Hamada Y, Kobayashi K. Characteristics of accessory mental foramina observed on limited cone-beam computed tomography images. *J Endod* 2008; 34: 1441-1445.
- 6** Sisman Y, Sahman H, Sekerci AE, Tokmak TT, Aksu Y, Mavili E. Detection and characterization of the mandibular accessory buccal foramen using CT. *Dentomaxillofacial Radiology* 2012; 41, 558-563.
- 7** Kalender A, Orhan K, Aksoy U. Evaluation of the Mental Foramen and Accessory Mental Foramen in Turkish Patients Using Cone-Beam Computed Tomography Images Reconstructed From a Volumetric Rendering Program. *Clinical Anatomy* 2012; 25:584-592.
- 8** Naitoh M, Hiraiwa Y, Aimiya H, Gotoh K, Ariji E. Accessory mental foramen assessment using cone-beam computed tomography. *Oral Surg Oral Med Oral Pathol Oral Radiol Endod* 2009; 107:289-294.
- 9** Fuakami K, Shiozaki K, Mishima A, Shimoda S, Hamada Y, Kobayashi K. Detection of buccal perimandibular neurovascularisation associated with accessory foramina using limited cone-beam computed tomography and gross anatomy. *Surg Radiol Anat* 2011; 33: 141-146.
- 10** Patil S, Matsuda Y, Okano T. Accessory mandibular foramina: a CT study of 300 cases. *Surg Radiol Anat* 2013; 35:323-330.
- 11** Hanihara T, Ishida H. Frequency variations of discrete cranial traits in major human populations. Vessel and nerve related variations. *J Anat* 2001; 199:273-287.
- 12** Göregen M, Milođlu Ö, Ersoy İ, Bayrakdar İŞ, Akgül HM. The assessment of accessory mental foramina using cone-beam computed tomography. *Turk J Med Sci* 2013; 43: 479-483.
- 13** Ertuđrul AS, Şahin H, Kara S. Dođu Anadolu Bölgesinde yaşıyan hastaların mandibular interforaminal alanda mental foramenin karakteristiđi: konik ışınli bilgisayarli tomografi çalışması. *Cumhuriyet Dent J* 2013;16(4):252-260.
- 14** Aktekin M, Celik HM, Celik HH, Aldur MM, Aksit MD. Studies on the location of the mental foramen in Turkish mandibles. *Morphologie* 2003; 87:17-19.
- 15** Gungor K, Ozturk M, Semiz M, Brooks SL. A radiographic study of location of mental foramen in a selected Turkish population on panoramic radiograph. *Coll Antropol* 2006; 30:801-805.
- 16** Neves FS, Torres MGG, Oliveira C, Campos PSF, Crusoé-Rebello I. Lingual accessory mental foramen: a report of an extremely rare anatomical variation *Journal of Oral Science*, 2010; 52-3: 501-503.

**How to cite this article:** Alper Sinanođl, Fatih Mehmet Coşkunes, Bahadır Kan, Ayşe Burcu Altan. Accessory Mental Foramen: Findings of cone-beam computed tomography. *Cumhuriyet Dent J* 2015;18(2):192-197.